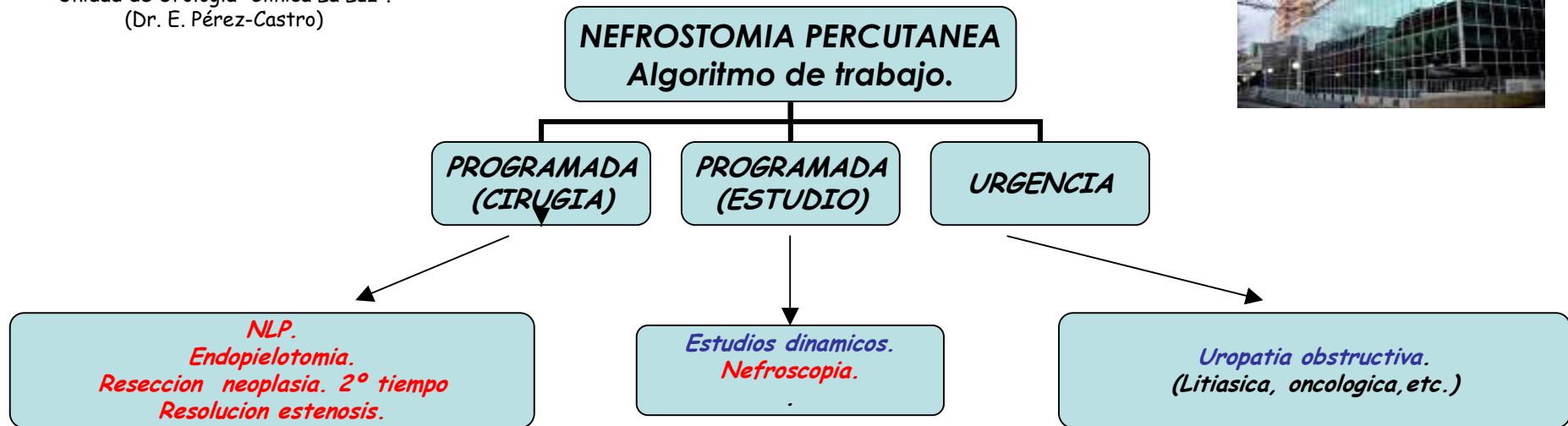


Dr. Jose Ignacio Iglesias Prieto.
 Unidad de Urología "Clínica La Luz".
 (Dr. E. Pérez-Castro)

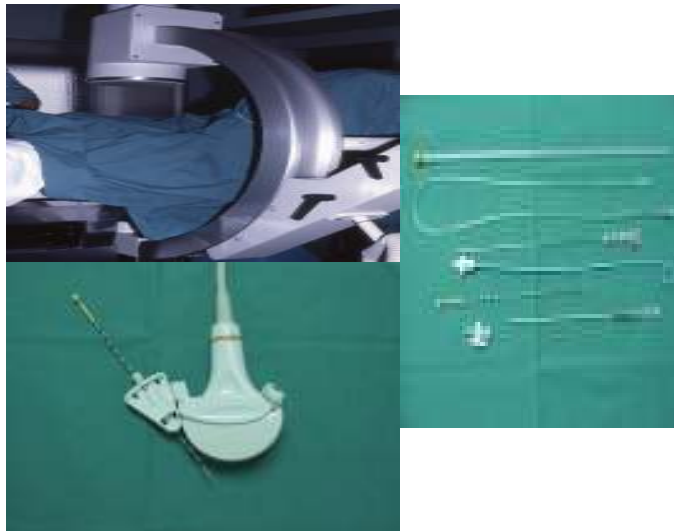


TECNICA RADIOLOGICA.

Pielografia retrograda.
 Decubito prono.
 Puncion caliz inferior / medio.
 Dilatacion fascial.
 Colocacion de nefrostomia.

TECNICA ECOGRAFICA.

Decubito prono.
 Puncion caliz inferio / medio.
 Dilatacion fascial bajo control radiologico.
 Colocacion de nefrostomia.



Nº TOTAL NEFROSTOMIAS URGENTES: 209.

CAUSA:

- Litiasis 107
- Oncologia 55
- Radioterapia 5
- Estenosis UPU 8
- Pionefrosis 5
- Estenosis post-enterocistoplastia 8
- Post-Ureteroscopia 6
- Necrosis papilar 1
- Exploracion/ayuda endourológica 6
- Neo ureteral 4
- HIV 2.

NEFROSTOMIAS FALLIDAS: 8

- Imposibilidad de puncionar: 3
- Fracaso en la dilatacion: 5

Se expone el algoritmo de trabajo de nuestra Unidad en cuanto al acceso renal percutaneo (nefrostomia), la tecnica de abordaje radiologica (cirugia renal programada) o ecografica (uropatia obstructiva), asi como el numero y causa de las realizadas de urgencia por uropatia obstructiva.

Concluimos en la conveniencia de realizar esta tecnica dentro de las habituales en una Unidad de Urologia por los propios urologos, ya que es una tecnica sencilla que nos soluciona multiples problemas.

En nuestra experiencia no hemos tenido complicaciones serias (fistula arterio-venosa,puncion perforacion visceral) y el sangrado ocasional siempre ha sido autolimitante.